

Quiz dermatologiczny

Paulina Cieplewicz¹, Dominik Mikiel², Bogusz Falkowski², Adriana Polańska¹, Monika Bowszyc-Dmochowska¹, Jakub Pazdrowski³, Małgorzata Janicka-Jedyńska⁴, Aleksandra Dańczak-Pazdrowska¹

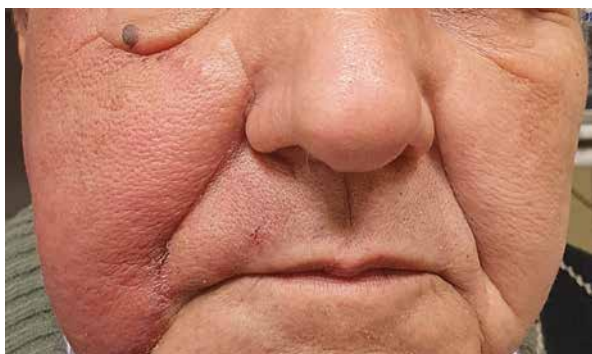¹Katedra Dermatologii, Uniwersytet Medyczny im. K. Marcinkowskiego w Poznaniu

²Oddział Chorób Skóry, Szpital Wojewódzki w Poznaniu

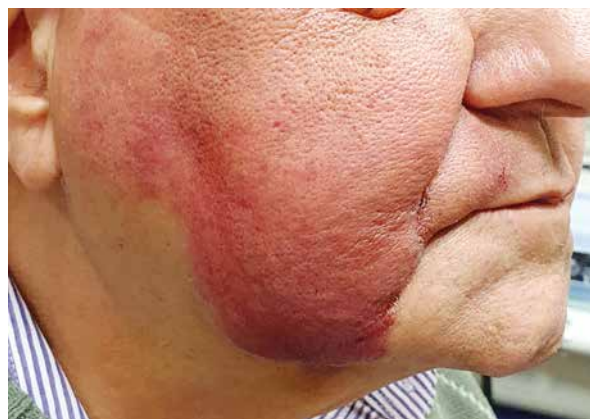³Klinika Chirurgii Głowy i Szyi, Uniwersytet Medyczny im. K. Marcinkowskiego w Poznaniu, Wielkopolskie Centrum Onkologii

⁴Katedra Patomorfologii Klinicznej, Uniwersytet Medyczny im. K. Marcinkowskiego w Poznaniu

Dermatol Przegl/Przegl Dermatol 2021, 108, 433

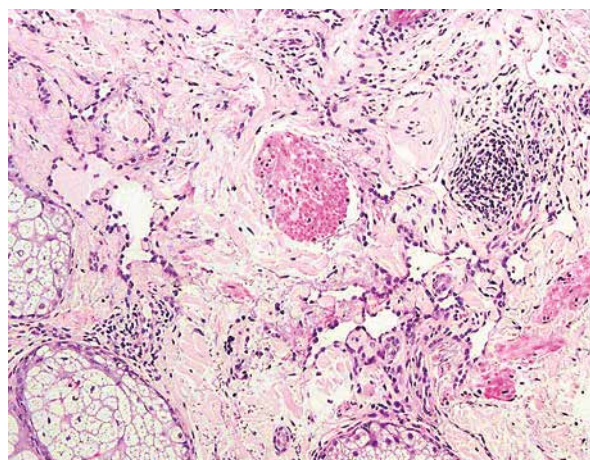


Rycina 1.



Rycina 2.

Pacjent, 72 lata, zgłosił się do poradni dermatologicznej z powodu występujących od roku zmian rumieniowych na prawym policzku. Był leczony, bez poprawy, zewnątrznie preparatami z kwasem azaleinowym oraz metronidazolem. W badaniu przedmiotowym stwierdzono ostro odgraniczone od otoczenia zmiany rumieniowo-obrzękowe, o wzmożonej spistości, obejmujące prawy policzek, prawą powiekę górną i dolną oraz prawą okolice skroniową prawą (ryc. 1, 2). W badaniu histopatologicznym w dolnych i środkowych warstwach skóry właściwej wykazano rozgałęzione naczynia krwionośne, wysłane monomorficznymi komórkami śródbłonna z wyraźnymi hiperchromatycznymi jądrami komórkowymi i skąpą cytoplazmą (*hobnail cells*). W sąsiedztwie naczyń krwionośnych obecne były niewielkie nacieki limfocytarne (ryc. 3). Badaniem immunohistochemicznym wykazano obecne markery CD 31+, ERG+, Ki67+ w nielicznych komórkach.



Rycina 3. H+E, powiększenie 10x

Najbardziej prawdopodobne rozpoznanie to:

- A. Trądzik różowaty
- B. Mięsak Kaposiego
- C. Naczyniakośródbłoniak siatkowaty
- D. Chłoniak nieziarniczy DLBCL

Odpowiedź na stronie 434

Quiz dermatologiczny 5/2021

Poniżej prawidłowa odpowiedź

C. Naczyniakośródbłoniak siatkowaty

Naczyniakośródbłoniak siatkowaty (*retiform hemangioendothelioma*) jest rzadkim nowotworem naczyniowym, który został po raz pierwszy opisany w 1994 roku. Występuje u dzieci i dorosłych. Klinicznie może objawiać się wolno rosnącą zmianą naciekową lub guzkiem. Jest nowotworem o niskim stopniu złośliwości. Ma tendencję do wznów miejscowych, ale rzadko daje przerzuty.